



LA “H” MUDA DEL HUESO

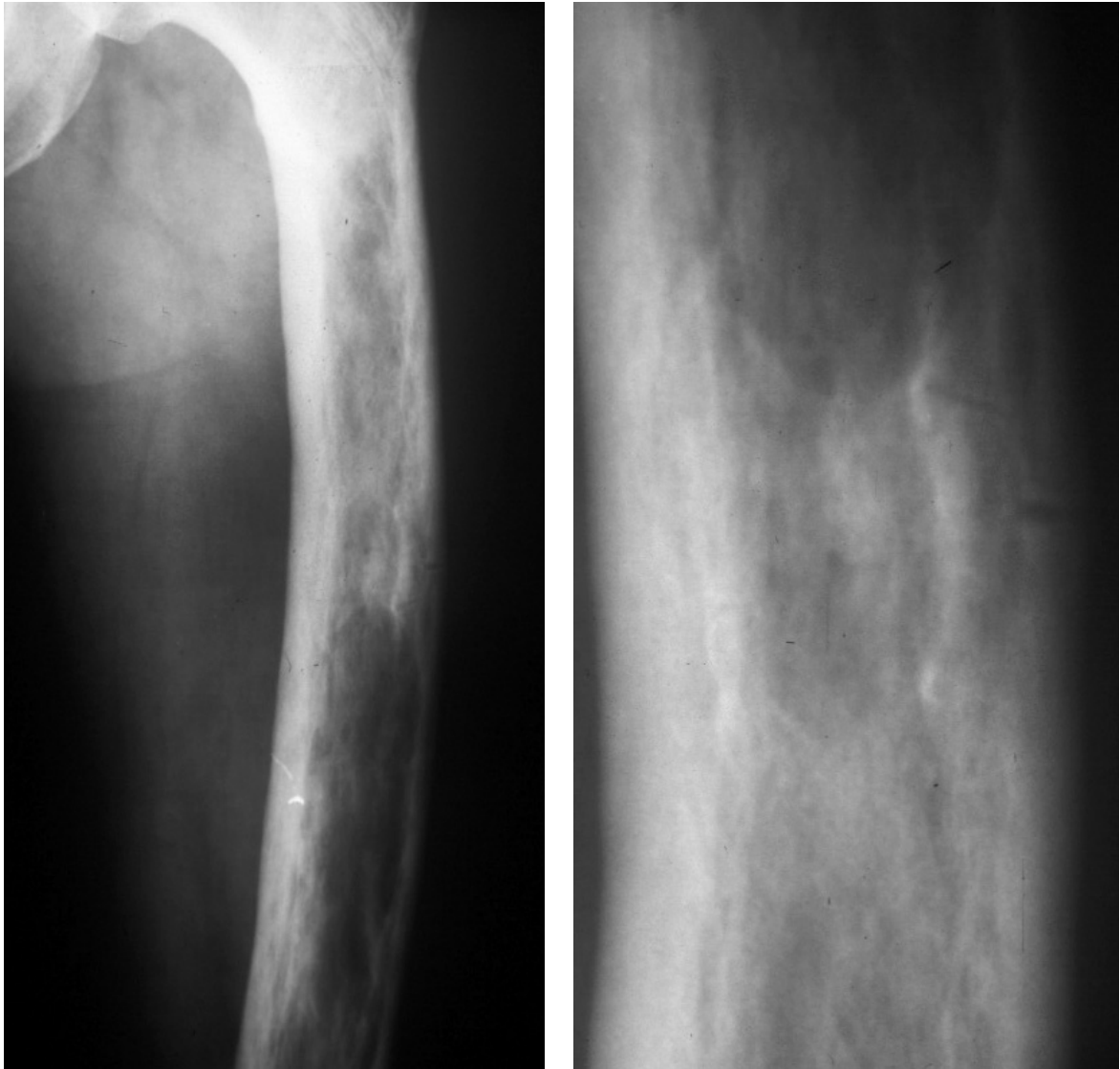
Hay una ley fonética según la cual la o breve tónica del latín da en español el diptongo ue. De acuerdo con esta ley, por ejemplo, la palabra latina ovum (‘huevo’) da en español uuevo. Pero como las letras u y v podían representar tanto la vocal u como la consonante v, y la u del diptongo quedaba delante de otra vocal y podía interpretarse como consonante, al ver la palabra escrita (ueuo o veuo, e incluso uuevo o veuo) no se sabía cómo había que leer esa letra. Entonces se tomó la costumbre de escribir en esos casos una h- para indicar que lo que seguía era el diptongo ue. En otras palabras de la misma familia, en las que, por ser átona la vocal o por ser la palabra un cultismo, se conservó la o, no fue necesario añadir la h-. Por eso escribimos huevo, pero oval y óvalo; hueso (del latín ossum), pero osamenta y óseo; huele (del latín olet), pero olor y oler.

Lucila Castro (La Nación, 18-VIII-08)

IMÁGENES EN OSTEOLÓGÍA / Imaging in Osteology

Gabriel Aguilar

Centro de Osteopatías Médicas, Bs As. Centro de Diagnóstico Dr Enrique Rossi, Bs As.



Fracturas por estrés en enfermedad de Paget

Paciente masculino de 65 años con Enfermedad de Paget en fémur izquierdo. Se caracteriza por engrosamiento del córtex óseo, patrón trabecular prominente, moderada esclerosis con alternancia con áreas de mayor radiolucidez e incurvación ósea. Si bien su diagnóstico radiológico es relativamente sencillo, siempre se deben buscar complicaciones asociadas, principalmente en pacientes con dolor. Aquí se observa sobre el córtex periférico, el desarrollo de fracturas de estrés por insuficiencia caracterizadas por imágenes lineales radiolúcidas, perpendiculares a la cortical. Las mismas pueden progresar y transformarse en fracturas completas.