



IMÁGENES EN OSTEOLOGÍA / *Imaging in Osteology*

DENSITOMETRÍA ÓSEA DE CADERA: ARTEFACTO

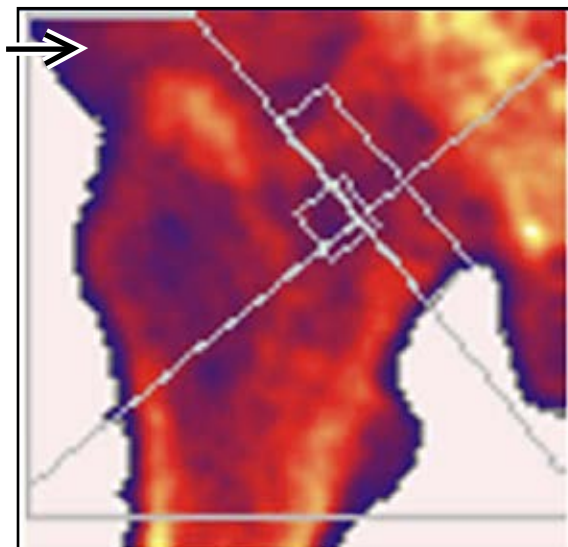
Ariel Sánchez

Centro de Endocrinología, Rosario

Una paciente de 54 años fue enviada para efectuar densitometría ósea de cadera, a solicitud de su clínico. En el interrogatorio habitual sobre antecedentes, hábitos de vida, medicamentos, etc., no refirió nada significativo. Al efectuarse el estudio indicado, se observó una zona densa, que se adivinaba redondea-

da, superpuesta al extremo proximal del fémur derecho (flecha). Al volver a preguntarle por sus antecedentes, admitió que tenía implantes de siliconas en ambas nalgas. Este hecho impidió el estudio de las caderas, y se realizó una densitometría de columna lumbar.

Implante de siliconas en zona glútea



Cuello femoral 0,830 g/cm² (T-score: -1,55)

Trocánter 0,811 g/cm² (T-score: 0,34)

Cadera total (como DMO estandarizada) 912 mg/cm² (T-score: -0,3)

Conflictos de intereses

Los autores declaran no tener conflictos de intereses.

(Recibido: abril de 2013.

Aceptado: julio de 2013)