



## ACTUALIZACIONES / Reviews

# OSTEOMALACIA TUMORAL

Silvina Mastaglia,<sup>1\*</sup> Julia Somoza,<sup>1</sup> Diana González,<sup>2</sup> Beatriz Oliveri<sup>1</sup>

1. Laboratorio de Enfermedades Metabólicas Óseas, Hospital de Clínicas, Instituto de Inmunología, Genética y Metabolismo (INIGEM) CONICET-UBA. 2. Centro de Osteopatías Médicas.

### Resumen

La osteomalacia tumoral (OT) es un síndrome paraneoplásico en el cual el paciente presenta dolor óseo, fracturas y debilidad muscular. Es producido principalmente por una elevación de los niveles en sangre del factor de crecimiento fibroblástico 23 (FGF-23). En la OT, el FGF-23 es secretado por tumores mesenquimales, los cuales se caracterizan por ser de tamaño pequeño y de lento crecimiento. El FGF-23 actúa a nivel de los túbulos renales afectando la reabsorción de fósforo, lo cual conduce a hipofosfatemia y a bajos niveles de 1,25-dihidroxivitamina D [1,25(OH)<sub>2</sub>D]. El tratamiento de la OT es la resección del tumor. Debido a las características de estos tumores muchas veces no pueden ser localizados o son quirúrgicamente irreseccables y requieren tratamiento médico a largo plazo, consistente en sales de fósforo y calcitriol. La adherencia al tratamiento muchas veces resulta difícil debido a las reacciones secundarias, así como también a las complicaciones asociadas.

**Palabras clave:** hipofosfatemia, osteomalacia tumoral, factor de crecimiento fibroblástico 23.

### Summary

#### TUMOR-INDUCED OSTEOMALACIA

*Tumor-induced osteomalacia (TIO) is a paraneoplastic syndrome in which patients present with bone pain, fractures and muscle weakness. The cause is excess production of fibroblast growth factor 23 (FGF-23). In TIO, FGF-23 is secreted by mesenchymal tumors, which are small and grow slowly. FGF-23 acts at the renal tubule and impairs phosphate reabsorption, leading to hypophosphatemia and low levels of 1,25-dihydroxyvitamin D [1,25(OH)<sub>2</sub>D]. The treatment of TIO is surgical resection of the causative tumor. For tumors that cannot be located or surgically resected, medical treatment with oral phosphate supplements and calcitriol is usually successful. However, adherence in some cases is difficult due to secondary reactions or treatment complications.*

**Key words:** hypophosphatemia, tumor-induced osteomalacia, fibroblast growth factor 23.

\* Dirección postal: Av. Córdoba 2351, Piso 8, (C1120AAR) Ciudad Autónoma de Buenos Aires. Correo electrónico: [silvinamastaglia@hotmail.com](mailto:silvinamastaglia@hotmail.com)

## Introducción

La osteomalacia tumoral (OT) es un síndrome paraneoplásico caracterizado por la alteración del metabolismo del fósforo y la vitamina D, causada principalmente por el factor de crecimiento fibroblástico 23 (FGF-23) secretado por tumores mesenquimales. Como consecuencia, se produce un defecto en la mineralización del esqueleto adulto, que se caracteriza bioquímicamente por hipofosfatemia, disminución de los niveles séricos de 1,25-dihydroxivitamina D [1,25(OH)<sub>2</sub>D] y aumento de la concentración sérica de FGF-23. La identificación y posterior resección del tumor conduce frecuentemente a una resolución de esta enfermedad ósea. Sin embargo, el tiempo que transcurre desde el inicio de los síntomas hasta su diagnóstico suele ser prolongado, debido muchas veces al desconocimiento de sus características clínicas y bioquímicas. Como resultado de la evolución de la enfermedad, el paciente se presenta generalmente con importante dolor óseo, múltiples fracturas y un estado de debilidad generalizado. Si la enfermedad se produce antes del cierre de los cartílagos de crecimiento, el paciente cursa con raquitismo.<sup>1</sup>

En el año 1947, Robert McCance realizó la primera comunicación de un paciente con diagnóstico de OT.<sup>2</sup> Desde entonces han aparecido en la literatura internacional más de 337 casos comunicados, de los cuales 200 fueron publicados en los últimos 10 años. Este incremento en el diagnóstico de la OT observado en la última década fue paralelo a la identificación del FGF-23 como el agente fosfatúrico<sup>3</sup> que desencadena el cuadro, lo que permitió no solo conocer más sobre la fisiopatología de la OT, sino también sobre la regulación del metabolismo del fósforo.

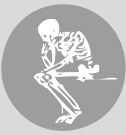El objetivo de esta revisión es realizar una actualización de la fisiopatología, la clínica, el diagnóstico y el tratamiento de la OT.

## Fisiología y fisiopatología

### **Regulación del metabolismo del fósforo: eje FGF-23/klotho**

El fósforo es vital para el normal funcionamiento del organismo ya que participa en señales intracelulares, función de membrana, metabolismo energético y en la mineralización ósea. Aproximadamente el 60-80% del fósforo aportado por la dieta se absorbe en el duodeno y yeyuno. La concentración total de fósforo hallada en el ser humano adulto es de 542 g (17.500 mmol) distribuyéndose de la siguiente manera: 85% en el hueso, 15% en tejidos blandos y solo el 1% en el espacio extracelular. Bajo condiciones fisiológicas normales, el 85-95% del fósforo filtrado por el glomérulo renal es reabsorbido en gran medida en el túbulo proximal (~85%) y en menor proporción en el túbulo contorneado distal (~15%).<sup>4</sup>

El metabolismo del fósforo es regulado por la hormona paratiroidea (PTH), el metabolito activo de la vitamina D [1,25(OH)<sub>2</sub>D] y el FGF-23. El papel fundamental de la PTH es mantener los niveles séricos de calcio. Para ello produce la movilización del calcio desde el hueso, proceso que también involucra al fósforo. En condiciones de aumento de la concentración de fósforo sérico, la PTH inhibe la reabsorción tubular de fósforo a través de un proceso de endocitosis de NaPilla, incrementando su excreción renal y reduciendo así la fosfatemia. La 1,25(OH)<sub>2</sub>D participa en la regulación del fósforo ejerciendo sus efectos a nivel gastrointestinal y renal, pero los mecanismos involucrados son menos conocidos. En el intestino la 1,25(OH)<sub>2</sub>D causa un aumento en la absorción de fósforo. En cambio, en el riñón, su papel es más complejo. Con la administración crónica de vitamina D o sus metabolitos existe una reducción de NaPilla y la subsiguiente fosfaturia. En cambio, con la administración aguda de vitamina D o sus metabolitos se observa una reducción de la excreción renal del fósforo. Por último, en la regulación del metabolismo del fósforo



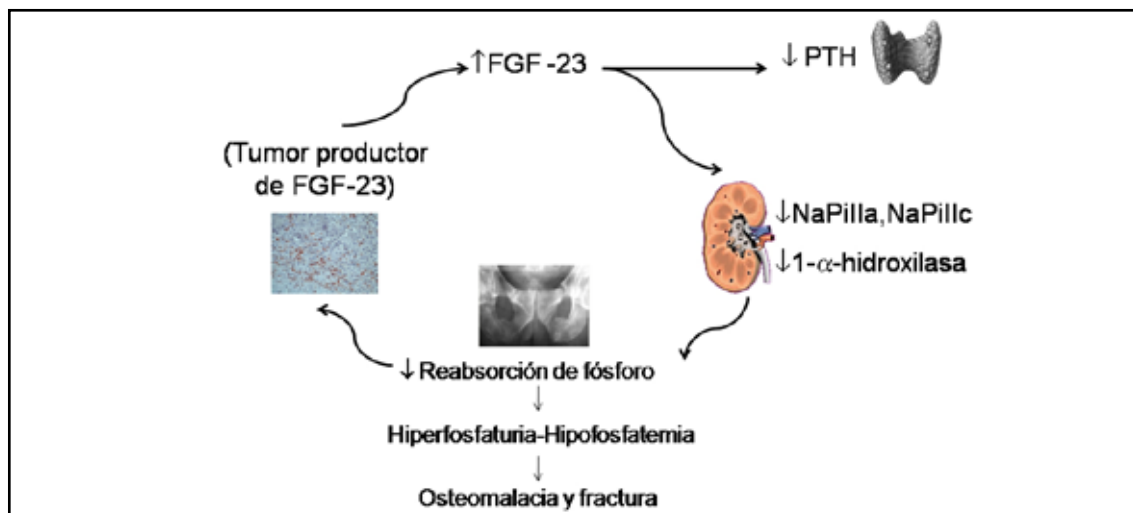
participa el FGF-23, que es el principal factor fosfatúrico, producido principalmente en el hueso, mientras que el riñón es el órgano efector primordial. Su acción consiste en reducir el fósforo sérico, para lo cual aumenta la fosfatúria. Esto se logra al promover la internalización de los transportadores de NaPilla y NaPillc a nivel de las células del túbulo renal, lo que disminuye la reabsorción tubular de fósforo. Así también disminuye los niveles de  $1,25(\text{OH})_2\text{D}_3$  por reducción de la actividad de  $1\alpha$ -hidroxilasa renal. El receptor de FGF-23 en el riñón es el complejo Klotho: FGFR1 que está localizado en el túbulo distal. Existiría un mecanismo de retroalimentación que mediaría los efectos de FGF-23 sobre el túbulo proximal. El FGF-23 también disminuiría la expresión de klotho en el riñón conduciendo a una reducción de la reabsorción tubular de calcio por su interacción con el receptor-canal transitorio, subfamilia V, miembro 5 (TRPV5). Se postula que el FGF-23 también podría actuar directamente sobre la glándula paratiroides reduciendo la secreción de PTH.

### FGF-23 en la fisiopatología de la OT

A partir de los estudios de OT como modelo experimental de las alteraciones del me-

tabolismo de fósforo, se hipotetizó que estos tumores producirían factores circulantes que actuarían a nivel del riñón disminuyendo la reabsorción del fósforo.<sup>6</sup> Esta hipótesis fue avalada por la evidencia clínica de que al remover el tumor se producía la corrección de los niveles séricos de fósforo. La inyección de FGF-23 en ratones reprodujo la enfermedad desarrollando fosfatúria, hipofosfatemia y osteomalacia.<sup>7</sup> El mismo grupo de investigación desarrolló el modelo experimental del ratón transgénico FGF-23 humano en el cual se manifestó hipofosfatemia, hiperfosfatúria, características óseas del raquitismo y la pérdida de la expresión del transportador tubular renal tipo NaPilla.<sup>8</sup> Estos resultados demuestran que la excesiva acción de FGF-23 tiene un papel causativo en el desarrollo del raquitismo y la osteomalacia hipofosfatémicos.

El FGF-23 promueve la internalización de los transportadores de NaPilla y NaPillc a nivel de las células tubulares renales, disminuyendo la reabsorción tubular de fósforo, con aumento de la fosfatúria; induce también una reducción de los niveles de  $1,25(\text{OH})_2\text{D}$  con la consiguiente disminución de la absorción intestinal de fósforo, exacerbándose así la hipofosfatemia preexistente (Figura 1).<sup>9</sup>



**Figura 1.** Fisiopatología de la OT. En la OT el exceso de la producción de FGF-23 por el tumor promueve la internalización del transportador sodio-fósforo tipo II (NPT2a, NPT2c) en el túbulo renal proximal, y reduce la síntesis de  $1,25(\text{OH})_2\text{D}$ . Esto lleva a una pérdida de fósforo por la orina, conduciendo a un estado de hipofosfatemia y posterior osteomalacia.

## Histopatología

La mayoría de los tumores productores de OT son de crecimiento lento, tamaño pequeño y de origen mesenquimal. Estos tumores pueden desarrollarse en hueso o en tejidos blandos y generalmente son de difícil localización por los métodos de estudios por imágenes convencionales. Los tumores productores de OT han sido clasificados en cuatro categorías basados en su histología:<sup>10, 11</sup>

- Tejidos conectivos mixtos (PMT-MCT)
- Tumores símil-osteoblastomas
- Tumores símil-fibroma osificante
- Tumores símil-fibroma no osificante
- Tumores metastásicos.

Aproximadamente el 75% de estos tumores son variantes de tejido conectivo mixto, identificados en la literatura inglesa con las siglas PMT-MCT por *phosphaturic mesenchymal tumor mixed connective tissue*. Se caracterizan por presentar células gigantes similares a osteoclastos, estroma mixoide o condromixoide, actividad mitótica baja o ausente, áreas osificadas e importante vascularización, con vasos de diferentes tamaño y patrón morfológico. Generalmente presentan un comportamiento benigno.

## Presentación clínica

Los síntomas y signos son similares a los de la osteomalacia hipofosfatémica familiar. La OT puede presentarse tanto en niños como en adultos. Los primeros síntomas suelen ser inespecíficos y, aunque son progresivos en gravedad, la falta de alerta médico por la infrecuencia de esta enfermedad suele conducir a errores diagnósticos, especialmente al comienzo, pudiéndose confundir con enfermedades reumáticas, musculoesqueléticas y psiquiátricas.<sup>12-15</sup> Los pacientes pediátricos pueden mostrar retraso de crecimiento, deformaciones óseas y raquitismo. Los adultos refieren frecuentemente los siguientes síntomas:

- **Dolor óseo:** especialmente localizado en cadera, piernas, rodillas y espalda.

- **Debilidad muscular proximal:** puede ser tan severa que –asociada al intenso dolor óseo– impida la deambulacion, y hacer que el paciente requiera el uso de una silla de ruedas para poder desplazarse, o que esté confinado en la cama.

- **Fracturas por insuficiencia:** especialmente en aquellos huesos que deben soportar carga, como los de la pelvis o de los miembros inferiores y pies.

## Diagnóstico

El laboratorio tiene una importancia relevante en el diagnóstico. La hipofosfatemia, que es un hallazgo prácticamente constante en la osteomalacia de cualquier etiología, en el caso de la OT es consecuencia de la falla en la reabsorción tubular del fósforo, constituyendo la característica distintiva desde el punto de vista bioquímico. Sin embargo, el fósforo no suele ser una determinación bioquímica de rutina en la práctica clínica, por lo que la hipofosfatemia puede pasar inadvertida contribuyendo así a un mayor retardo en el diagnóstico.<sup>16</sup>

La fosfaturia es inadecuada para los niveles de hipofosfatemia presentes, por lo cual es importante determinar el umbral renal de fósforo. La pérdida renal de fósforo puede estimarse midiendo la tasa de reabsorción tubular de fósforo (RTF). Existen diferentes fórmulas para calcular la RTF, pero la más usada en la práctica clínica es la siguiente:

$$\text{RTF (\%)}: [1 - (\text{Pu/Cru}) \times (\text{Crs/Ps})] \times 100$$

Pu: fósforo urinario; Cru: creatinina urinaria; Crs: creatinina sérica y Ps: fósforo sérico.

El rango de referencia es 85 a 95%, valor que en la OT estará invariablemente disminuido. La fosfatasa alcalina total y su fracción ósea se encuentran elevadas en grados variables por aumento de la actividad osteoblástica. Los niveles séricos de PTH y calcio sérico suelen encontrarse dentro de los valores de



referencia, aunque no es infrecuente observar un hiperparatiroidismo secundario a los niveles bajos de  $1,25(\text{OH})_2\text{D}$  inducidos por la hiperproducción tumoral de FGF-23. En la actualidad existe la posibilidad de medir las concentraciones séricas de este marcador tumoral. Los ensayos clínicos disponibles para la determinación de FGF-23 utilizan el método ELISA. Estos permiten la determinación de la fracción carboxilterminal del FGF-23 o FGF-23 intacto humano. Estos ensayos presentan una sensibilidad –es decir, una capacidad de detectar concentraciones de FGF-23 por encima del valor de referencia superior– estimada en el orden del 23-86% (según el ensayo)

en la OT sin tumor identificado, y del 38-100% con tumor confirmado.<sup>17</sup>

### Diagnósticos diferenciales

La OT debe diferenciarse de otras entidades clínicas que cursan también con hipofosfatemia. Las hipofosfatemias pueden clasificarse según su causa en genéticas y adquiridas. Entre las primeras se encuentran el raquitismo hipofosfático familiar ligado al cromosoma X (XLH), el autosómico dominante (ADRH), el autosómico recesivo (ARHR), el hereditario con hipercalciuria (HHRH) y el síndrome de Fanconi.<sup>5</sup> Las características de cada una de ellas se describen en la Tabla 1.

**Tabla 1.** Trastornos hereditarios hipofosfáticos<sup>5</sup>

| Enfermedad | Gen     | Hallazgos   | FGF-23 |
|------------|---------|---|--------|
| XLH        | PHEX    | Inicio en la infancia. Raquitismo y caries dentarias                      | ↑      |
| ADRH       | FGF-23  | Inicio en edad variable. Puede remitir y recurrir espontáneamente         | ↑↔     |
| ARHR       | DMP-1   | Puede haber consanguinidad entre los padres                               | ↑      |
| HHRH       | SLC34A3 | ↑ $1,25(\text{OH})_2\text{D}$ , ↑ $\text{Ca}_v$ , ↓ PTH y nefrocalcinosis | ↓      |
| Fanconi    | Varios  | Glucosuria, aminoaciduria, hipercalciuria y acidosis tubular proximal     | ↓      |

XLH: raquitismo hipofosfático familiar; ADRH: raquitismo hipofosfático autosómico dominante; ARHR: raquitismo hipofosfático autosómico recesivo; HHRH: raquitismo hipofosfático hereditario con hipercalciuria. PHEX: *phosphate-regulating gene with homologies to endopeptidases on the X chromosome*, DMP-1: *dentin matrix protein 1*. ↑: elevado; ↓: disminuido; ↔: sin cambio.

En la evaluación clínica de los pacientes pediátricos y jóvenes es importante registrar la edad de inicio de los síntomas, la curva de crecimiento, la presencia de antecedentes familiares de baja talla y *genu varum*. Algunas formas genéticas, especialmente la forma XLH, están asociadas con alteraciones dentarias tales como hipoplasia del esmalte, abscesos dentarios y caries. Por lo tanto, la historia clínica odontológica cobra relevancia en este grupo de pacientes. En cambio, las causas

adquiridas de hipofosfatemia son el resultado del daño tubular renal directo por drogas o toxinas como metales pesados (arsénico, cadmio), agentes antitumorales (cisplatino), antirretrovirales usados para el tratamiento del HIV. Otras condiciones médicas que pueden estar asociadas con hipofosfatemia son: síndrome de realimentación, alcalosis respiratoria, alcoholismo, malabsorción, falla hepática, trasplante de órganos y tumores hematológicos tales como linfoma y leucemia.

## Estudios de localización

Como los tumores secretores de FGF-23 pueden localizarse tanto en el hueso como en tejidos blandos, y por lo general son de tamaño pequeño y crecimiento lento, las técnicas de imágenes convencionales frecuentemente fracasan en cuanto a su localización.

La secuencia en la realización de los estudios de localización tendrá que ver con su diferente grado de complejidad y puede comprender:

### a. Estudios funcionales

1. Centellograma con octreótido o pentetreótido marcado con  $^{111}\text{In}$  combinado con tomografía computarizada por emisión de fotones (SPECT/CT).<sup>18</sup>

2. Tomografía computarizada por emisión de positrones usando como trazador fluorodesoxiglucosa [ $^{18}\text{F}$ FDG] (FDG-PET/CT).<sup>19</sup>

3. Sestamibi con  $^{99\text{m}}\text{Tc}$  o  $^{201}\text{Th}$ .<sup>20, 21</sup>

La utilidad de la SPECT/CT se fundamenta en que la mayoría de los tumores productores de FGF-23 expresan receptores de somatostatina (SSTR)<sup>22</sup> por los cuales el octreótido presenta una alta afinidad, especialmente los subtipos 2 y, en menor medida, el 5. Una limitación de este estudio es que frecuentemente excluye parte de las extremidades y de la cabeza. En cambio, la FDG-PET/CT muestra una alta sensibilidad pero presenta poca especificidad, pues detecta áreas de actividad metabólica que no corresponden al tumor. Situación similar se observa con otros estudios como el sestamibi con tecnecio o con talio, los cuales presentan escasa especificidad ya que frecuentemente revelan múltiples focos de hipercaptación en sitios esqueléticos metabólicamente activos.

### b. Estudios anatómicos

Una vez que la lesión ha sido identificada a través de los estudios por imágenes funcionales se procede a la realización de los estudios anatómicos por imágenes que comprenden tomografía computarizada (TC) y/o resonancia

magnética (MRI) para confirmar la localización del tumor y determinar sus características, como tamaño, extensión y compromiso de estructuras anatómicas adyacentes.

Sin embargo, y a pesar de los avances tecnológicos, la localización del tumor muchas veces fracasa, por lo que se sugiere en esos casos repetir los estudios por imágenes con un intervalo de uno a dos años, dada la importancia que tiene la identificación y posterior exéresis del tumor para la curación de la enfermedad.

## Tratamiento quirúrgico

El tratamiento de elección para OT es la resección del tumor con amplio margen para evitar la recurrencia. La resección completa del tumor es curativa y el retorno posquirúrgico de los niveles de fósforo al rango de referencia confirma definitivamente el diagnóstico.<sup>23</sup> Como la vida media del FGF-23 es de aproximadamente 45 minutos,<sup>24</sup> una vez realizada la resección de tumor desaparece rápidamente de la circulación. En la mayoría de los pacientes, el fósforo se normaliza entre 2 y 10 días después de la cirugía.

## Tratamiento médico<sup>1, 25</sup>

### Suplementación con sales de fósforo

El tratamiento médico puede ser necesario no sólo en los estadios iniciales, mientras se realizan los estudios de localización, sino también a largo plazo cuando el tumor no se ha podido localizar o no es quirúrgicamente resecable o hay recurrencia del tumor. La suplementación con sales de fósforo es el pilar del tratamiento. Debido a que el fósforo es rápidamente absorbido y eliminado, es necesario administrarlo en múltiples dosis (4-6 veces por día) para alcanzar las concentraciones séricas lo más cercanas al rango de normalidad. El tratamiento debe ser individualizado según edad, peso, niveles de PTH y función renal. Existen en el mercado internacional preparaciones farmacológicas que aportan aproximadamente 240 mg de fósforo por cada cápsula o tableta (Tabla 2).



**Tabla 2:** Suplementos de fósforo (preparados comerciales)

| Preparación         | Contenido de fósforo |
|---------------------|----------------------|
| Neutra- Phos™       | 248 mg/cápsula       |
| Neutra-Phos K™      | 248 mg/cápsula       |
| K-Phos Neutral™     | 248 mg/tableta       |
| K-Phos Original™    | 114 mg/tableta       |
| Phospha-Soda™       | 128,65 mg/ml         |
| Enemol <sup>R</sup> | 260 mg               |

En caso de no tener acceso a las formulaciones farmacológicas comerciales se pueden realizar recetas magistrales para su administración en sobres o cápsulas. La siguiente fórmula aporta aproximadamente 238 mg de fósforo elemental: fosfato dibásico de sodio 852 mg, fosfato monopotásico 155 mg y fosfato monosódico 130 mg. La dosis requerida oscila entre 15 y 60 mg por kg de peso corporal, lo que significa aproximadamente entre 1 y 3 g por día, dividida como se mencionó previamente en 4 a 6 tomas diarias. Los efectos secundarios más frecuentes son gastrointestinales, principalmente diarrea. Para evitarlo se sugiere el fraccionamiento de la dosis

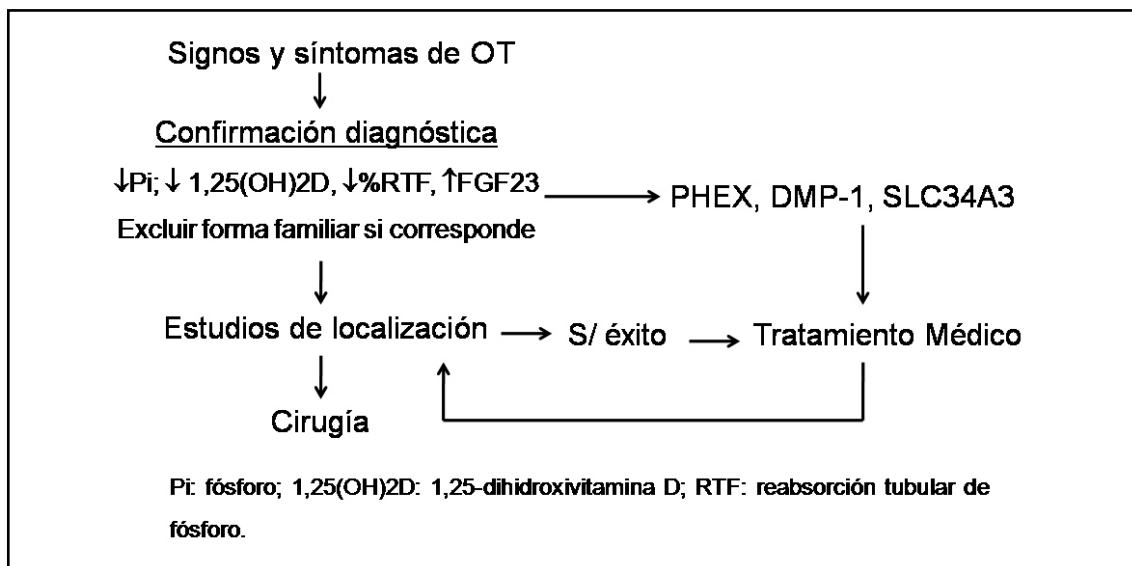
y su administración con comidas no ricas en calcio. La suplementación prolongada con fósforo puede conducir a un hiperparatiroidismo terciario; en casos extraordinarios puede ser necesaria una paratiroidectomía parcial o el tratamiento con agonistas del receptor del calcio, como es por ejemplo el cinacalcet.

Como el hiperparatiroidismo secundario que puede observarse en pacientes con OT también se debe a la disminución de los niveles de  $1,25(\text{OH})_2\text{D}_3$ , el tratamiento con calcitriol está indicado para prevenirlo.

El tratamiento con calcitriol sirve para reemplazar su insuficiente producción renal y favorece la reabsorción tubular de fósforo. La dosis suele estar entre 0,50 y 1  $\mu\text{g}/\text{día}$ . Posteriormente se inicia tratamiento con fósforo oral en una dosis de 250 mg y se la aumenta progresivamente hasta 1.000-3.000 mg/día según valores de fósforo alcanzados y tolerancia. En la Figura 2 se describe el algoritmo diagnóstico y de tratamiento en pacientes con OT.

**Monitorización del tratamiento y ajuste de dosis**

Después de cuatro a seis semanas se sugiere realizar un control de laboratorio para



**Figura 2.** Algoritmo diagnóstico y tratamiento en pacientes sospechados de presentar OT.

evaluar la respuesta al tratamiento. Se recomienda medir calcemia (Cas), fosfatemia (Ps), calciuria (Cau) (24 h), PTH y fosfatasa alcalina. Si el paciente presenta un incremento de PTH, Cas normal y Cau inferior o igual a 3 mg/kg 24 h se puede aumentar la dosis de calcitriol (en 0,25 µg/día) hasta normalizar los niveles séricos de PTH o alcanzar Cau 3 mg/kg 24 h. Si el paciente muestra una elevación de la calcemia y PTH normal o baja, se debe reducir la dosis de calcitriol. Si el fósforo se encuentra por debajo del valor de referencia, se incrementará la suplementación de fósforo y, si el calcio se encuentra por debajo del valor de referencia, se iniciará o incrementará la suplementación de calcio. La fosfatasa alcalina puede mantenerse elevada en los primeros meses de iniciado el tratamiento.

Debido a que el tratamiento a largo plazo con fósforo y calcitriol puede producir hipercalcemia, hipercalciuria, nefrolitiasis, nefrocalcinosis y potencialmente una enfermedad renal crónica, se sugiere en el primer año de iniciado el tratamiento realizar controles bioquímicos cada 3 a 4 meses. La monitorización frecuente es crítica debido a que el requerimiento de fósforo y calcitriol disminuyen con la curación de la osteomalacia. Después del primer año, los controles se pueden distanciar y realizarse cada 6-9 meses.

### Tratamientos en investigación

La investigación y el desarrollo de nuevos agentes terapéuticos para el tratamiento de la osteomalacia han avanzado en los últimos años. El desarrollo de anticuerpos monoclonales que bloquean la unión del FGF-23 a su receptor es uno de los tratamientos en investigación más promisorios. La aplicación de una

única dosis de anticuerpos monoclonales en ratones *Hyp* (homólogo murino de la XLH) corrigió la hipofosfatemia, acompañándose este efecto de un incremento de la expresión de Na-Pilla y 1α-hidroxilasa, y supresión de la expresión de 24-hidroxilasa renal, revirtiendo las manifestaciones esqueléticas de la enfermedad.<sup>26</sup>

### Conclusiones

La OT es un síndrome paraneoplásico que constituye para el médico especialista un desafío diagnóstico. La presentación clínica se asemeja a las hipofosfatemias hereditarias. El FGF-23 puede ser considerado un marcador tumoral en la OT; siendo la localización del tumor productor de este síndrome muchas veces difícil debido a su tamaño, su crecimiento lento, y a que puede encontrarse en cualquier parte del cuerpo. La remoción del tumor es curativa de la enfermedad. El tratamiento médico en caso de no localizarse el tumor o de que éste se encuentre ubicado en un lugar no accesible para su remoción consiste en la suplementación con sales de fósforo y calcitriol, y también mejora el cuadro clínico. En la actualidad se están investigando y desarrollando anticuerpos monoclonales que bloquean la unión del FGF-23 a su receptor, cuya administración estaría indicada para aminorar las manifestaciones esqueléticas de la OT en aquellos casos en los cuales no se ha logrado la identificación del tumor.

### Conflictos de intereses

Los autores declaran no tener conflictos de intereses.

(Recibido: enero de 2013.

Aceptado: febrero de 2013)

### Referencias

1. Chong WH, Molinolo AA, Che CC, Collins MT. Tumor-induced osteomalacia. *Endocr Relat Cancer* 2011; 18:R53-77.
2. McCance R. Osteomalacia with Looser's nodes (Milkman's syndrome) due to a raised

resistance to vitamin D acquired about the age of 15 years. *Quart J Med* 1947; 16:33-46.

3. ADHR Consortium 2000. Autosomal dominant hypophosphataemic rickets is associated with mutations in FGF23. The ADHR Consortium. *Nat Genet* 26:345-8.





4. Ruppe MD, Jan de Beur SM. Disorders of phosphate homeostasis. In: Rosen C (ed.). *Primer on the Metabolic Bone Diseases and Disorders of Mineral Metabolism*. 7<sup>th</sup> ed. Washington: American Society for Bone and Mineral Research, 2008. pp 317-21.
5. Farrow EG, White KE. Tumor-induced osteomalacia. *Expert Rev Endocrinol Metab* 2009; 4:435-42.
6. Econs MJ, Drezner MK. Tumor-induced osteomalacia – unveiling a new hormone. *N Engl J Med* 1994; 330:1679-81.
7. Shimada T, Mizutani S, Muto M, et al. Cloning and characterization of FGF-23 as a causative factor of tumor-induced osteomalacia. *Proc Natl Acad Sci USA* 2001; 98:6500-5.
8. Shimada T, Urakawa I, Yamazaki Y, et al. FGF-23 transgenic mice demonstrate hypophosphatemic rickets with reduced expression of sodium phosphate cotransporter type IIa. *Biochem Biophys Res Commun* 2004; 314:409-14.
9. Cai Q, Hodgson SF, Kao PC, et al. Brief report: inhibition of renal phosphate transport by a tumor product in a patient with oncogenic osteomalacia. *N Engl J Med* 1994; 330:1645-9.
10. Weidner N. Review and update: oncogenic osteomalacia-rickets. *Ultrastruct Pathol* 1991; 15:317-33.
11. Folpe AL, Fanburg-Smith JC, Billings SD, et al. Most osteomalacia-associated mesenchymal tumors are a single histopathologic entity: an analysis of 32 cases and a comprehensive review of the literature. *Am J Surg Pathol* 2004; 28:1-30
12. Lewiecki EM, Urig EJ Jr, Williams RC Jr. Tumor induced osteomalacia: lessons learned. *Arthritis Rheum* 2008; 58:773-7.
13. Teasell RW, Shapiro AP. Misdiagnosis of conversion disorders. *Am J Phys Med Rehab* 2002; 81:236-40.
14. Serafini EM, Pisarevsky AA, Plumet Garrido J, Zamora RJ, Petrucci EA. Osteomalacia inducida por tumor: hemangiopericitoma rinosinusal. *Medicina (B. Aires)* 2013; 73:39-42.
15. Sánchez A, Castiglioni A, Cóccharo N, et al. Osteomalacia por tumor secretor de FGF-23. *Medicina (B. Aires)* 2013; 73:43-6.
16. Halperin F, Anderson RJ, Mulder JE. Tumor-induced osteomalacia: the importance of measuring serum phosphorus levels. *Nat Clin Pract Endocrinol Metab* 2007; 3:721-5.
17. Imel EA, Peacock M, Pitukcheewanont P, et al. Sensitivity of fibroblast growth factor 23 measurements in tumor-induced osteomalacia. *J Clin Endocrinol Metab* 2006; 91:2055-61.
18. Duet M, Kerkeni S, Sfar R, Bazille C, Liote F, Orcel P. Clinical impact of somatostatin receptor scintigraphy in the management of tumor-induced osteomalacia. *Clin Nucl Med* 2008; 33:752-6.
19. Dupont JL, Mahammedi H, Prie D, et al. Oncogenic osteomalacia: diagnostic importance of fibroblast growth factor 23 and F-18 fluorodeoxyglucose PET/CT scan for the diagnosis and follow-up in one case. *Bone* 2005; 36:375-8.
20. Kimizuka T, Ozaki Y, Sumi Y. Usefulness of 201-Tl and 99m-Tc MIBI scintigraphy in a case of oncogenic osteomalacia. *Ann Nucl Med* 2004; 18:63-7.
21. Hodgson SF, Clarke BL, Tebben PJ, Mullan BP, Cooney WP III, Shives TC. Oncogenic osteomalacia: localization of underlying peripheral mesenchymal tumors with use of Tc-99m sestamibi scintigraphy. *Endocr Pract* 2006; 12:35-42.
22. Parisi MS, Oliveri B. Osteomalacia tumoral. *Actual Osteol* 2008; 4:14-21.
23. Ogose A, Hotta T, Emura I, et al. Recurrent malignant variant of phosphaturic mesenchymal tumor with oncogenic osteomalacia. *Skel Radiol* 2001; 30:99-103.
24. Khosravi A, Cutler CM, Kelly MH, et al. Determination of the elimination half-life of fibroblast growth factor-23. *J Clin Endocrinol Metab* 2007; 92:2374-7.
25. Carpenter TO, Imel EA, Holm IA, Jan de Beur SM, Insogna KL. A clinician's guide to X-linked hypophosphatemia. *J Bone Miner Res* 2011; 26:1381-8.
26. Aono Y, Yamazaki Y, Yasutake J, et al. Therapeutic effects of anti-FGF-23 antibodies in hypophosphatemic rickets/osteomalacia. *J Bone Miner Res* 2009; 24:1879-88.