

IMÁGENES EN OSTEOLOGÍA / *Imaging in Osteology*

TOMOGRAFÍA AXIAL COMPUTARIZADA DE CRÁNEO: DIFERENCIAS ENTRE ENFERMEDAD ÓSEA DE PAGET Y DISPLASIA FIBROSA

Osvaldo Velán*, Matías Borensztein

Intervencionismo, Servicio de Diagnóstico por Imágenes. Hospital Italiano de Buenos Aires.

Tomografía axial computarizada (TAC) de base de cráneo, calota y senos paranasales de un paciente con enfermedad de Paget (Figura 1) y otro con displasia fibrosa (Figura 2).

Enfermedad ósea de Paget (Figura 1): Paciente de sexo femenino de 56 años de edad que se presenta a la consulta con cefaleas de intensidad media. En la radiografía simple se observan áreas de esclerosis y áreas radiolúcidas. Por laboratorio presentaba aumento de los marcadores de remodelado óseo. Se realizó centellograma óseo el cual mostraba hipercaptación en calota craneana e ilíaco derecho. En la TAC realizada se observa engrosamiento

del diploe, compromiso de senos paranasales donde se observan “masas densas algodono-sas” en los huesos afectados.

Displasia fibrosa (Figura 2): Paciente de 33 años de edad de sexo femenino que consulta por cefaleas intensas además de dolor en miembro inferior derecho. El centellograma muestra hipercaptación en cráneo, fémur, tibia y peroné derechos. Por laboratorio presenta aumento de fosfatasa alcalina y de C-telopéptidos. La TAC realizada evidencia engrosamiento del diploe con afectación de senos paranasales con matriz tipo “vidrio esmerilado”. Se interpreta como displasia fibrosa poliostótica.

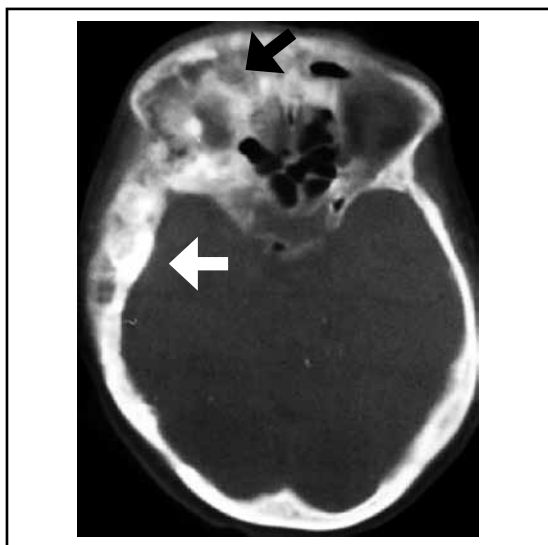


Figura 1. Enfermedad ósea de Paget.

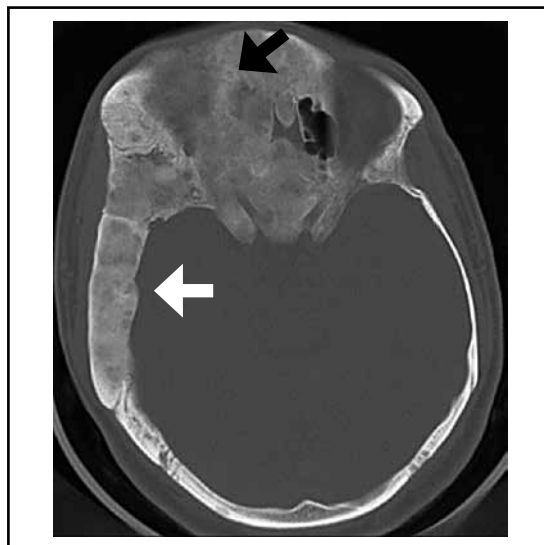


Figura 2. Displasia fibrosa.

* Correo electrónico: osvaldo.velan@hospitalitaliano.org.ar