

IMÁGENES EN OSTEOLÓGÍA / *Imaging in Osteology*

ENFERMEDAD DE PAGET MONOSTÓTICA

María Lorena Brance*

Centro de Reumatología. Rosario.

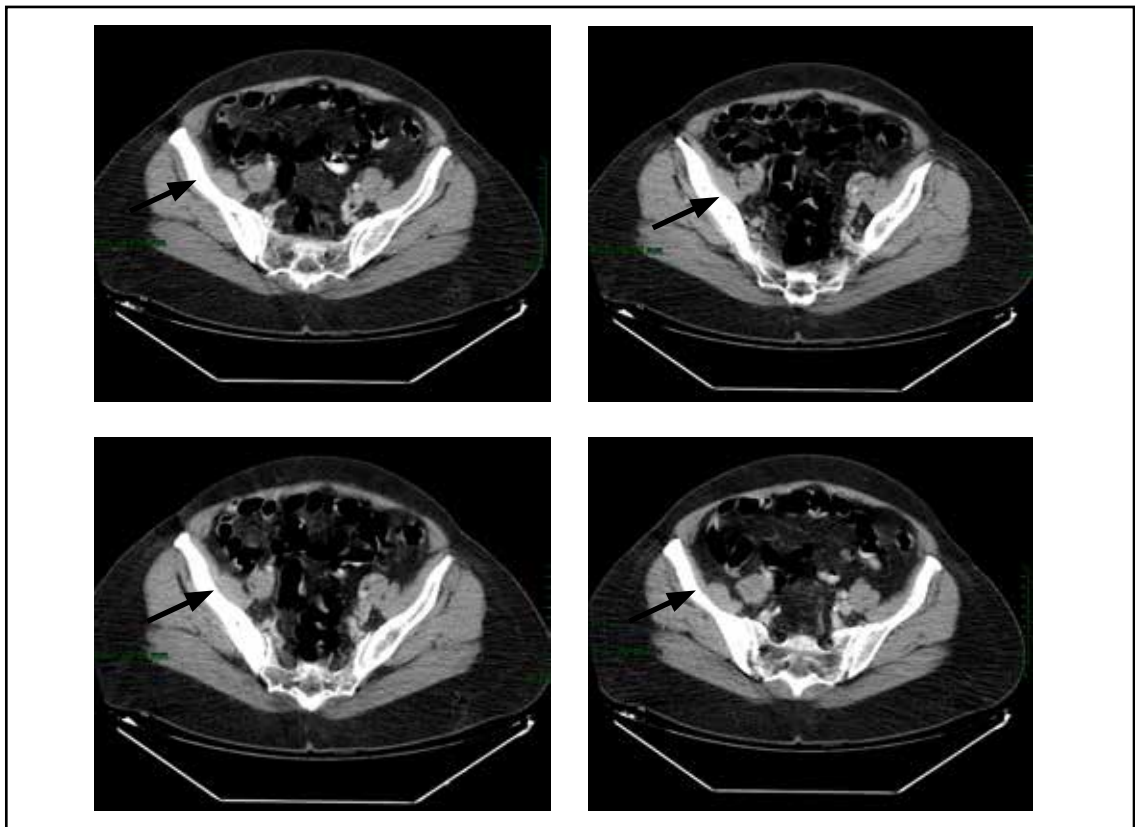


Figura 1. Esclerosis de hueso íliaco derecho visualizado por tomografía computarizada. Hallazgo incidental

* Correo electrónico: lorenabrance@gmail.com

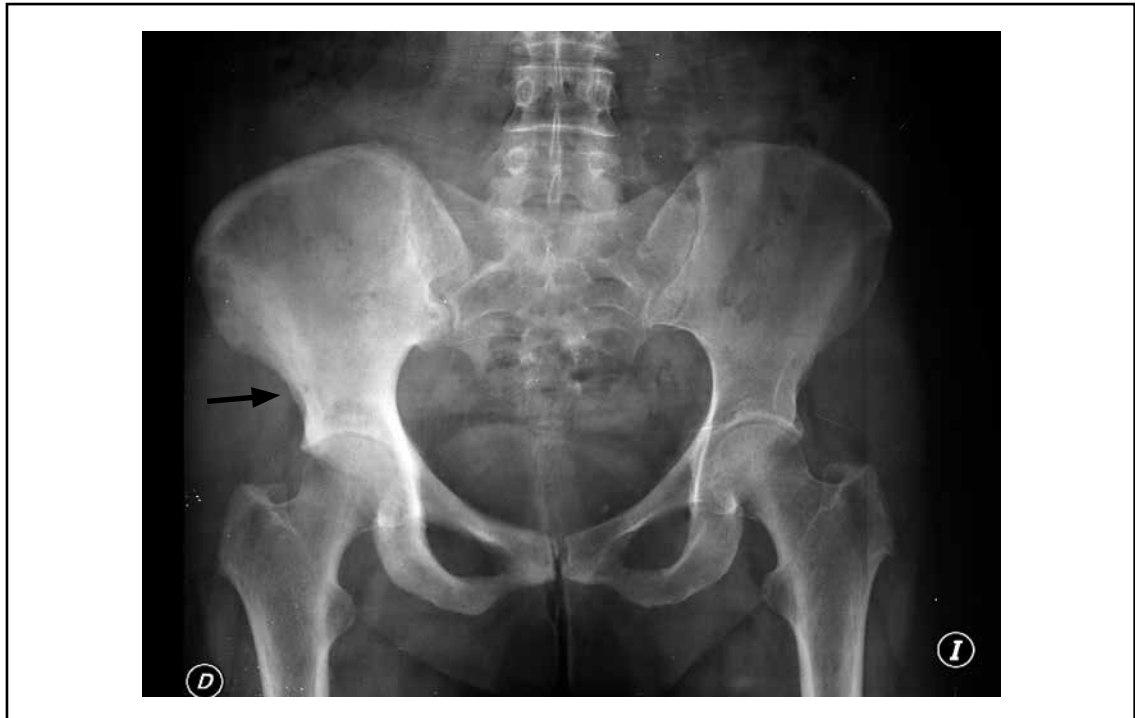
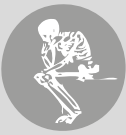
Figura 2. Radiografía de pelvis: hueso ilíaco derecho con radiopacidad difusa.

Enfermedad de Paget monostótica con afectación de hueso ilíaco derecho descubierta incidentalmente en una mujer de 67 años que realizó tomografía computarizada de abdomen y pelvis. Se observa importante esclerosis de hueso iliaco derecho, con marcada asimetría respecto del lado izquierdo. En la radiografía solicitada posteriormente se observa radiopacidad difusa en el hueso ilíaco característico de osteitis de Paget. Los valores de fosfatasa alcalina fueron elevados: 290U/L (rango normal: 200 U/L). En algunos casos con compromiso de la articulación sacroilíaca

podría evolucionar a fusión de la articulación sacroilíaca debiendo realizar el diagnóstico diferencial con otras entidades como la espondilitis anquilosante o la anquilosis vertebral hiperostótica.

Conflicto de intereses

La autora declara no tener conflictos de intereses.

(Recibido: mayo 2014.
Aceptado: junio 2014)