

## CASUÍSTICAS / Case Reports

# HIPERCALCEMIA HIPOCALCIÚRICA FAMILIAR EN UNA PACIENTE CON MUTACIÓN DEL RECEPTOR DE CALCIO: FORMA ATÍPICA DE PRESENTACIÓN Y TRATAMIENTO CON CINACALCET

María Belén Bosco,<sup>1\*</sup> María Diehl,<sup>1</sup> Ana María Galich,<sup>1</sup> Víctor Jäger,<sup>1</sup> Eduardo Massaro,<sup>2</sup> Luisa Plantalech<sup>1</sup>

1. Sección Osteopatías, Servicio de Endocrinología y Medicina Nuclear, 2. Sección Cabeza y Cuello, Servicio de Cirugía del Hospital Italiano de Buenos Aires.

### Resumen

El hiperparatiroidismo familiar y la hipercalcemia hipocalciúrica familiar (HHF) constituyen un subgrupo heterogéneo de trastornos con herencia mendeliana, que representan en conjunto el 5% de las causas de hipercalcemia PTH dependiente. La HHF se asocia con mutaciones del gen del receptor sensor de calcio (*CaSR*). Esta entidad se manifiesta, en la mayoría de los casos, con la presentación asintomática y familiar de hipercalcemia e hipocalciuria y valores elevados o normales de hormona paratiroidea (PTH).

Los avances en la biología molecular han contribuido al diagnóstico, evaluación del fenotipo de cada entidad y elección del tratamiento.

Se describe el caso de una paciente con hipercalcemia estudiada a partir de una tumoración de cuello asociada con una glándula paratiroides quística. Luego de un exhaustivo proceso diagnóstico se halló en el estudio genético una mutación inactivante en el gen *CaSR*. Teniendo en cuenta la presencia de la relación clearance calcio/clearance creatinina <0,01 y la falta de respuesta al tratamiento quirúrgico, se consideró la entidad de HHF con forma de presentación atípica.

La paciente, sin tratamiento, presentaba un progresivo incremento de la calcemia luego de la cirugía de las glándulas paratiroides, que no se controló con el uso de bifosfonatos y evolucionó con episodios de mareos y desmayos frecuentes sin causa neurológica o cardiovascular detectada. Por lo tanto, se inició el tratamiento con cinacalcet, con el cual se obtuvo una buena respuesta terapéutica: descenso de la calcemia y mejoría de la sintomatología luego de un año de su comienzo.

El cinacalcet es una herramienta terapéutica de importancia en estos raros casos de HHF.

**Palabras clave:** hipercalcemia hipocalciúrica familiar, receptor sensor de calcio, cinacalcet.

### Abstract

**FAMILIAL HYPOCALCIURIC HYPERCALCEMIA IN A PATIENT WITH CALCIUM-SENSING RECEPTOR MUTATION: ATYPICAL CLINICAL PRESENTATION AND TREATMENT WITH CINACALCET**

*Familial hyperparathyroidism including familial hypocalciuric hypercalcemia (FHH) is an heterogeneous subgroup of disorders with Mendelian inheritance, that account for*

\* E-mail: [maria.bosco@hospitalitaliano.org.ar](mailto:maria.bosco@hospitalitaliano.org.ar)



5% of PTH dependent hypercalcemia. FHH is associated with mutations of the calcium receptor (CaSR) gene. This entity is manifested by hypercalcemia with hypocalciuria and high or normal levels of parathyroid hormone (PTH) generally asymptomatic and with familial presentation.

Advances in molecular biology have contributed to the diagnosis, evaluation of the phenotype of each entity and the choice of treatment.

We describe a patient with hypercalcemia diagnosed following the finding of a neck tumor associated with cystic parathyroids. After an exhaustive diagnostic process, an inactivating mutation in the CaSR gene was found. Considering the presence of a ratio

clearance calcium / clearance creatinine  $<0.01$  and the lack of response to surgical treatment, HHF entity with atypical presentation was considered.

The patient exhibited progressive increase in serum calcium following parathyroid surgery, which was not controlled with the use of bisphosphonates and evolved into episodes of frequent dizziness and fainting, without neurological or cardiovascular causes. Treatment with cinacalcet was initiated, with a good therapeutic response. The use of cinacalcet is a useful therapeutic tool in these rare cases of FHH.

**Keywords:** familial hypocalciuric hypercalcemia, calcium sensing receptor, cinacalcet.

## Introducción

La hipercalcemia hipocalciúrica familiar (HHF) y la neoplasia endocrina múltiple tipo 1 (MEN 1) representan el 2% de las causas de hipercalcemia familiar asociada a un exceso de hormona paratiroidea.<sup>1</sup>

La HHF es de herencia autosómica dominante y genéticamente heterogénea, con amplia variación en la presentación clínica. En general, las manifestaciones son leves o asintomáticas y se expresan en varios miembros de una familia; su forma clásica se caracteriza por presentar hipercalcemia leve a moderada, niveles de hormona paratiroidea (PTH) normales o ligeramente elevados y calciuria baja. La cirugía de las glándulas paratiroides no resuelve esta entidad. A su vez, se describió en cada tipo de HHF un gran espectro de presentaciones clínicas. La HHF se asocia con mutaciones inactivantes del receptor sensor de calcio (CaSR); se describen también mutaciones en otros genes involucrados en la modulación de la síntesis y secreción de PTH.<sup>1</sup>

El CaSR es un receptor acoplado a la proteína G y desempeña un papel clave en la

homeostasis del calcio extracelular; se encuentra en las glándulas paratiroides y en el riñón. La pérdida de la función del receptor se manifiesta por el incremento de la síntesis y secreción de PTH y aumento de la reabsorción renal de calcio y, en consecuencia, mayores niveles de calcemia e hipocalciuria.

La HHF tipo 1 (OMIM #145980) es la forma más común; se observa en el 60% de los casos y se debe a una mutación con pérdida de función del gen CaSR (cromosoma 3 q.21.1).<sup>1,2</sup> En ella se describieron también mutaciones con pérdida de función en otros dos genes: el gen *GNA11* y el *AP2S1*, que codifican para la proteína G alpha11 y la subunidad sigma 1 del complejo adaptador 2, como causantes del HHF tipo 2 (OMIM #145981) y 3 (OMIM #600740), respectivamente. La proteína G alpha 11 está relacionada con la señalización intracelular del CaSR en la secreción de PTH, mientras que *AP2S1* es crucial en la endocitosis mediada por clatrina de proteínas de la membrana plasmática en la célula paratiroidea.<sup>2-7</sup>

Las mutaciones inactivantes del receptor de calcio no son exclusivas de la HHF: se

verificaron también en el hiperparatiroidismo neonatal grave y leve-moderado (mutaciones homocigotas autosómicas recesivas o heterocigotas) y en el hiperparatiroidismo familiar aislado.<sup>7,8</sup>

El cinacalcet es un modulador alostérico del CaSR que aumenta la sensibilidad al calcio extracelular y disminuye la síntesis y secreción de PTH. Su uso fue aprobado por la FDA de los Estados Unidos para el tratamiento del hiperparatiroidismo en pacientes con enfermedad renal crónica y de la hipercalcemia en pacientes con carcinoma paratiroideo.<sup>9</sup> Por otra parte, en el año 2008 fue aceptado por la Agencia Europea de Medicamentos, para el tratamiento de la hipercalcemia en pacientes con hiperparatiroidismo primario persistente (HPTP) posparatiroidectomía o cuando hay dificultades o contraindicaciones para la cirugía.<sup>9-13</sup>

Los moduladores alostéricos como el cinacalcet se unen con el receptor de calcio pero no activan ni inhiben al receptor de forma directa sino que potencian o atenúan la regulación fisiológica por sus ligandos endógenos, como el calcio iónico.<sup>9,13</sup> Este agonista tiene un sitio de unión con el receptor de calcio en el dominio 7 transmembrana del CaSR.<sup>14</sup> Con este principio se propuso su empleo para corregir defectos en la homeostasis del calcio relacionados con mutaciones inactivantes del CaSR, como es el caso de la HHF. Sin embargo, existen reportes aislados de casos y la experiencia terapéutica en estos pacientes es limitada.<sup>10-12</sup>

Se presenta el caso clínico de una mujer de 18 años con una tumoración en cuello. Luego de un exhaustivo estudio se arribó al diagnóstico de HHF tipo 1, confirmado por el análisis genético, y se indicó el uso de cinacalcet con buena respuesta terapéutica durante un año de seguimiento.

### Caso clínico

Una paciente de 18 años consulta por presentar una tumoración en el cuello de re-

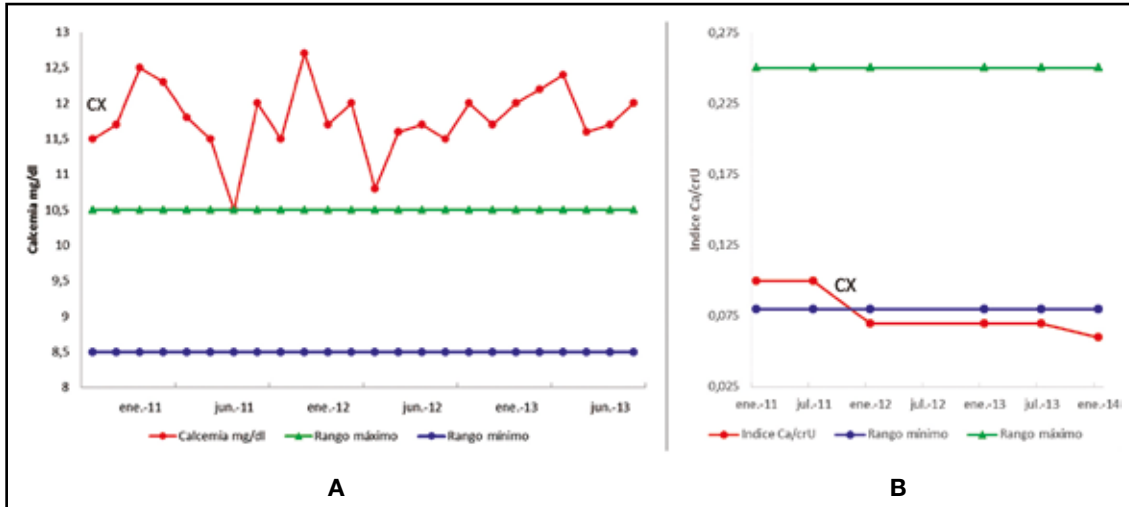
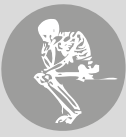ciente aparición. Refiere como antecedente cierto retraso madurativo-afectivo; completó los estudios secundarios; se desconoce su historia familiar; es hija adoptiva.

En el examen físico se palpa una tumoración laterocervical derecha de casi 3 cm.

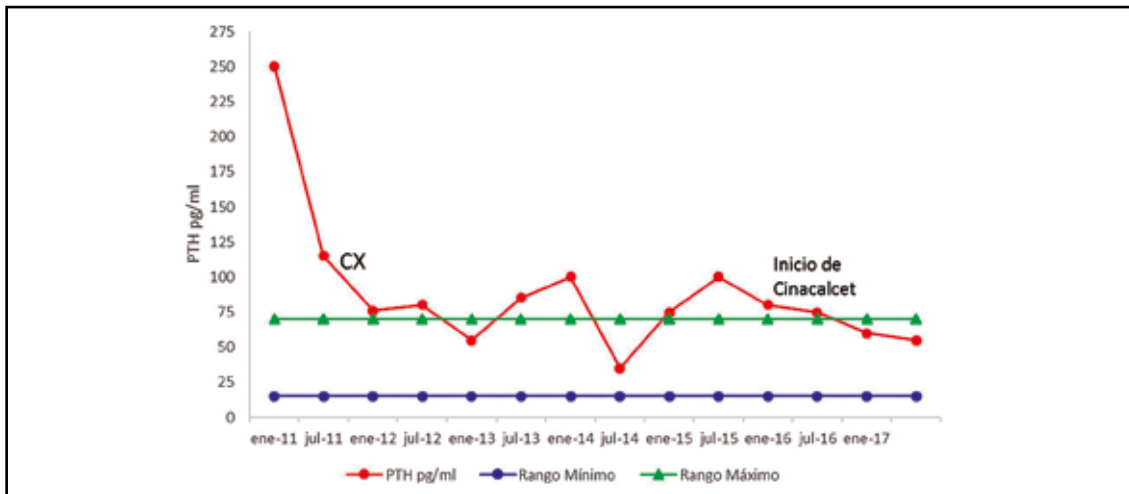
La ecografía cervical describe una lesión quística posteroinferior derecha de 30 mm en el sitio de la glándula paratiroides. La punción de esta confirma ese origen por la medición de PTH > 2000 pg/ml en líquido de aguja. Coincide con la presencia de hipercalcemia (Ca) 11,5/12,9 (8,5-10,5) mg/dl, hipofosfatemia 1,5/2,5 (2,5-4,5) mg/dl, elevación de PTH 275,6 (15-68) pg/ml, con niveles adecuados de 25OH vitamina D (> 30) ng/ml, calciuria 115 (50-200) mg/24 horas. La ecografía renal no mostraba litiasis y la densitometría ósea era normal.

Se decide realizar la cirugía de la masa laterocervical. En el acto quirúrgico se reseca el tumor visible inferior derecho, sin obtenerse cambios en la PTH luego de su extirpación; se continúa la exploración y, luego de la resección de tres y media glándulas paratiroides, se obtiene un descenso adecuado de PTH intraquirúrgica (178,2 pg a 37,5 pg). La anatomía patológica confirma la presencia de hiperplasia en dos de éstas con degeneración quística visible en una de ellas; en las restantes (una glándula completa y el fragmento de la otra), el estudio es normal.

A pesar de la cirugía, la paciente persiste con hipercalcemia en niveles de 12,5/11,9 mg/dl (Figura 1) con PTH 89/79 pg/ml (Figura 2). Se descartan paratiroides supernumerarias en estudios de imágenes, incluyendo PET con 11C-metionina. También se excluyeron las neoplasias endocrinas múltiples (MEN 1 y 2) y el hiperparatiroidismo asociado con tumores de mandíbula (HPT-JP), mediante el estudio de efectores clínicos: mediciones de otros sistemas hormonales, radiografías, ecografías e historia clínica.



**Figura 1.** Evolución de la calcemia (A) e índice calcio/creatinina urinario (B) precirugía y poscirugía de paratiroides en una paciente con mutación del *CaSR* asociada con HHF tipo 1. Cx: cirugía



**Figura 2.** Niveles de PTH en una paciente con mutación inactivante del *CaSR* asociada con HHF tipo 1, precirugía y poscirugía de paratiroides y tratamiento con cinacalcet. Cx: cirugía

En su evolución se constatan hipercalcemia y niveles de magnesio en suero normales altos (2,5 mg%, 2,3 mg%); se observa baja excreción urinaria de calcio determinado por el índice calciuria/creatininuria = 0,06; la relación de la clearance de calcio/clearance de creatinina (RCCC) = 0,005 y el RCCC pre-quirúrgico 0,003 (este analizado en forma retrospectiva), datos sugerentes del diagnóstico de HHF, por lo que –ante tal sospecha y la falta

de datos familiares– se solicita el estudio genético del gen *CaSR*, buscando mutaciones relacionadas con esta entidad.

Se realizó el estudio molecular por amplificación de ADN de una muestra de sangre periférica por reacción en cadena de la polimerasa (PCR) para el análisis por secuenciación bidireccional directa de los exones 2 a 7 y un mínimo de 10 pb de la secuencia de intrones. El estudio genético halló una mutación R185Q

en heterocigosis en el exón 4 del gen *CaSR* expresada a nivel de la proteína, por reemplazo del codón arginina por glutamina en la posición del aminoácido 185 (c.554 G>A).

La paciente presentaba valores de calcio sérico aumentado (valor máximo Cap= 12,8 mg/dl), que no descendía con la toma de comprimidos ni infusiones de bifosfonatos, y

además episodios de mareos, sudoración y desmayos frecuentes, que alteraban su calidad de vida, sin una causa cardiovascular ni neurológica atribuible a pesar de exhaustivas evaluaciones.

Luego de una revisión de la experiencia de varios autores, se inició el tratamiento con comprimidos de cinacalcet 30 mg diarios (Tabla 1).

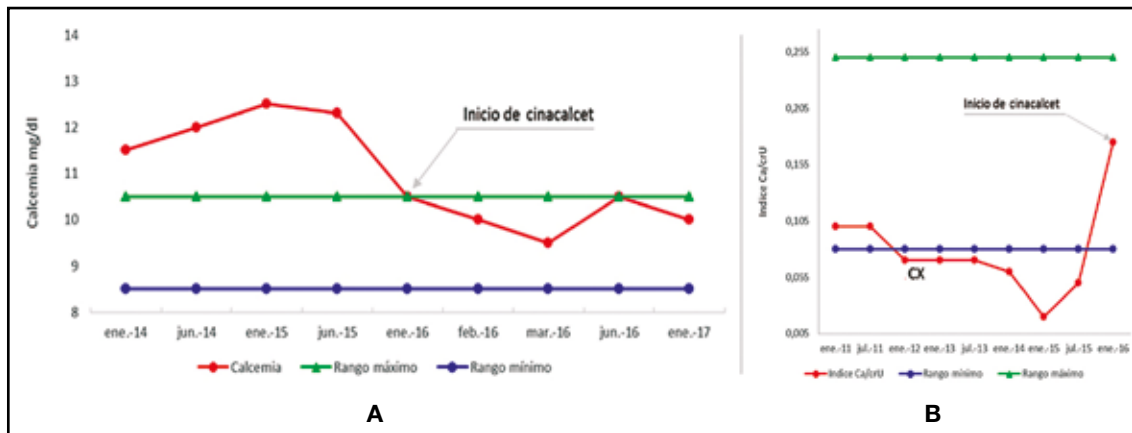
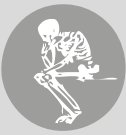**Tabla.** Revisión de publicaciones sobre el uso de cinacalcet según genotipo y presentación fenotípica en pacientes con hipercalcemia hipocalciúrica familiar e hiperparatiroidismo neonatal. Modificado de Mayr B y col.<sup>10</sup>

Fenotipo Genotipo	N pacientes	Edad años/días	Motivo de tratamiento	Dosis de cinacalcet	Reacción adversa	Referencias
<b>FHH1 (CASR)</b>						
R220W/wt	5	35-52	pancreatitis/parestesias/OP	30-60 mg	No	25-27
R220Q/wt	1	6	depósitos cálcicos timpánicos	30 mg	No	28
C568Y/wt	1	22	pancreatitis	60 mg	No	29
C582R/wt	1	44	HPTp	60 mg	No	30
G613R/wt	1	53	vértigo/constipación	30 mg	No	26
F809L/wt	1	26	psicosis/OP	30 mg	No	31
T972M/wt	1	68	HPTp	90 mg	hipotensión náuseas	32
<b>FHH3 (AP2S1)</b>						
R15C/wt	1	nr	hipercalcemia	30-60 mg	No	33
R15H/wt	1	nr	hipercalcemia	30-60 mg	No	33
R15L/wt	2	2	hipercalcemia	60 mg	No	33-34
<b>NHPT (CASR)</b>						
R185Q/wt	3	7 d	hipercalcemia	variable	No	35-36
R185Q/wt	1	2 d	hipercalcemia	0,4 mg/kg	hipercalcemia	37

FHH= familiar hipercalcemia hypocalciuric; FHH1 = vinculada a mutaciones del receptor de calcio; FHH3 = se adscribe a alteraciones del complejo AP2S1; NHPT (CaSR) = neonatal hyperparathyroidism vinculado a mutaciones de receptor de calcio; wt: wild type; nr: sin registro; OP: osteoporosis, HPTp: hiperparatiroidismo primario.

La paciente presentó descenso de la calcemia (10,6-10 mg/dl) y de la PTH (78-55 pg/ml) y mejoría del cuadro clínico con buena tolerancia a la medicación, sin mostrar hasta el momento, luego de un año de

iniciado el tratamiento, ninguna reacción adversa al cinacalcet. Presenta además niveles de calciuria dentro de parámetros normales desde que se instauró el cinacalcet (Figura 3).



**Figura 3.** Niveles de calcemia (A) e índice calcio/creatinina urinario (B) pretratamiento y postratamiento con cinacalcet 30 mg en una paciente con una mutación inactivante del *CaSR* asociada con HHF tipo 1.

## Discusión

Se describe el caso clínico de una paciente con un tumor quístico de paratiroides palpable, cuyos valores de calciuria se encontraban, en un principio, en el límite inferior del rango normal. Luego de disminuir la masa paratiroidea tras la cirugía, la calciuria fue en descenso y orientó el diagnóstico de HHF1 de presentación atípica.

Se interpretó, en primera instancia, como un cuadro de hiperparatiroidismo primario, por la presencia de tumor, elevados niveles de calcemia y PTH. Posteriormente se consideró la entidad HHF teniendo en cuenta la persistencia de la hipercalcemia, a pesar de la resección de 3 ½ glándulas paratiroides, niveles circulantes de la PTH en rangos más moderados, calciurias bajas con RCCC menor de 0,01 y niveles de magnesio sérico normales altos, sin patología demostrable a nivel óseo ni renal. El estudio genético del receptor de calcio fue solicitado porque se desconocían antecedentes de su familia biológica. Se halló la mutación R185Q en el exón 4 del receptor de calcio.

La confirmación de la HHF está determinada, en primera instancia, por el RCCC < 0,01 y la búsqueda de mutaciones del *CaSR*,

por secuenciación del gen.<sup>1,6,7,15</sup> Para algunos autores, la presencia familiar de la patología omitiría el estudio genético y se indicaría en casos de RCCC entre 0,01-0,02, en casos índices de HPTP familiar, en casos atípicos sin familiares para investigar (como esta paciente) y en infantes o niños < 10 años en quienes el HPT neonatal y la HHF son causas comunes de hipercalcemia PTH-dependiente.<sup>14</sup>

El diagnóstico diferencial de la HHF debe realizarse con el HPTP asintomático con valores normales circulantes de vitamina D. Teniendo en cuenta que la mutación del *CaSR* incrementa la reabsorción tubular de calcio, los niveles de calciuria, el índice calcio/creatinina urinario y especialmente la RCCC son los parámetros discriminatorios por excelencia entre ambas patologías. El estudio de Christensen y col. comparó estos distintos índices de excreción de calcio entre pacientes con HHF e HPTP asintomático y demostró que el RCCC es el parámetro más sensible; el punto de corte en ese estudio fue de RCCC < 0,0115 con una especificidad diagnóstica de 0,88 y una sensibilidad de 0,80, lo que determina una imbricación aproximada del 10% de ambas patologías.<sup>16</sup>

La discriminación diagnóstica entre HHF e

HPTP es muchas veces difícil pero de suma importancia pues evita cirugías innecesarias en la primera entidad.

Los casos típicos de HHF 1 reportados en la literatura son distintos del descrito aquí.<sup>1,7,15</sup> Esta entidad también es conocida como hipercalcemia familiar “benigna”,<sup>1</sup> ya que las manifestaciones clínicas relacionadas con ella son infrecuentes y esta población desarrolla una vida normal. Hasta el momento, en relación con la HHF 1, no se han reportado –a nuestro entender– casos de tumoración cervical palpable asociada con paratiroides quística, como el de la paciente que presentamos, que pone en duda el diagnóstico clásico de esta enfermedad.

El diagnóstico diferencial se realiza con el HPT neonatal, el HPT familiar aislado y algunos casos de HPT esporádico.<sup>8,17-19</sup>

El HPT neonatal clásico descrito es el grave con mutaciones homocigotas del *CaSR*; sin embargo, se describieron también formas heterocigotas, por herencia paterna, por mutaciones *de novo*, con fenotipos diversos. La mutación R185Q que presenta nuestra paciente ha sido descrita en esta entidad. En nuestro caso clínico desconocemos si la familia biológica tiene HHF y, en presencia de la mutación R185Q, corresponde especular si no se trata de un HPT neonatal, heterocigota con fenotipo leve. No obstante, cabe destacar que en el HPT neonatal se presenta con alteraciones óseas, renales y neurológicas, que no muestra esta paciente.<sup>10,18,20</sup>

En el HPTP familiar aislado con mutaciones del *CaSR* se observó la presencia de hipercalcemia, o normocalciuria, litiasis, osteoporosis e hipercalcemia. Se describe en esos pacientes hiperplasia leve y difusa en las glándulas paratiroides y resolución posquirúrgica del cuadro clínico.<sup>17</sup> Por otra parte Frank-Raue y col. demostraron la mutación *CaSR* en 8 de 134 pacientes operados por HPTP, 4 casos eran HHF y los restantes HPTP por presencia de un adenoma. La cirugía benefició a estos pacientes.<sup>19</sup> A diferencia de lo que ocurre en

el HPT familiar aislado o esporádico, nuestra paciente persistió con la hipercalcemia asociada a PTH, sin observarse problemas óseos o renales.

Otra posible diferencia hay que establecerla con el cuadro asociado de HHF e HPTP. Se han descrito pacientes con ambas entidades en casos aislados o miembros de familias. La cirugía verificó la presencia de un adenoma de paratiroides; los síntomas clínicos mejoraron pero se observó persistencia de hipercalcemia leve, PTH normal o ligeramente elevada e hipocalciuria en el posoperatorio. En estos pacientes se comprobaron mutaciones del *CaSR* y se consideró la coexistencia de dos patologías.<sup>21,22</sup>

El estudio anatomopatológico de nuestra paciente mostró dos glándulas paratiroides normales y dos con hiperplasia de las células principales, una de ellas quística. No se encontró adenoma como los referidos en la literatura de pacientes con ambas patologías (HPTP y HHF). A diferencia de esos casos, no se advirtió descenso de la calcemia a rangos más leves o moderados. Sin embargo, se objetivó disminución de los niveles de PTH compatibles con HHF que se adscribe a la resección de 3 ½ glándulas paratiroides. La hipercalcemia sin modificaciones posquirúrgica incrementa nuestra sospecha de HHF; se presume un papel principal de la reabsorción del calcio urinario y otros mecanismos menos conocidos como la acción ósea y la modulación de la secreción de calcitonina por el *CaSR* independiente de la PTH.<sup>8</sup>

La clásica descripción de la patología de las glándulas paratiroides del HHF realizada en pacientes operados o en autopsias corresponde a leve hiperplasia difusa o a glándulas normales.<sup>23</sup> Pero no se describió hiperplasia asociada a quistes. Especulamos que es una manifestación más grave de HHF a nivel de las glándulas paratiroides, aunque no podemos descartar otras mutaciones genéticas somáticas asociadas.

Por lo expuesto, consideramos que la pa-



ciente tiene una presentación atípica y grave de la entidad denominada HHF, pero desconocemos si presenta una mutación *de novo* o si su carácter es hereditario.

El estudio molecular de esta rara entidad, cuya prevalencia es de 2 a 3 casos cada 100.000 personas, confirma el diagnóstico, permite el asesoramiento genético y evalúa la correlación entre el genotipo y el fenotipo.<sup>1</sup>

La mutación que presenta la paciente, R185Q en heterocigosis en el exón 4 del gen *CaSR* (c.554 G>A), se publicó asociada con el fenotipo de HHF1, así como también en el HPT neonatal. En este tipo de mutación se observa hipercalcemia más elevada por una importante acción inhibitoria negativa del receptor de calcio con la mutación R185Q sobre el normal.<sup>10,20</sup>

En nuestro medio, Sarli y col. observaron una mutación similar en una mujer adulta asintomática con hipocalciuria e hipercalcemia con valores elevados; no se observaron alteraciones genéticas en familiares de primer grado y se consideró una mutación *de novo*.<sup>24</sup>

En la HHF de tipo 1 y 3 y en el HPT neonatal se reportó el uso de cinacalcet como opción terapéutica para pacientes con importante sintomatología: pancreatitis, vértigo, psicosis, calcificaciones del tímpano, síndrome hipercalcémico<sup>25-37</sup> (Tabla 1).

Se prescribió esta medicación a nuestra paciente porque presentaba pérdidas de conocimiento e hipercalcemia elevada, que se subsanaron con el tratamiento. Por falta de medicación, en un breve período, reaparecieron los síntomas, asociados a un incremento de la calcemia (datos no mostrados), razón por la cual sostenemos que la prescripción es eficaz y suponemos que debe recibirla por tiempo prolongado. La mutación que presenta la paciente en el exón 4 codifica una parte de la región extracelular de la proteína; esta mutación no impide la acción del cinacalcet que se une al *CaSR* en la región transmembrana.

La dosis de cinacalcet en adultos tiene una variación de 30-90 mg. En las comunicacio-

nes se describen mejoría clínica y de laboratorio desde el inicio del tratamiento.<sup>25-37</sup> Los efectos adversos fueron náuseas, hipotensión e hipocalcemia,<sup>32,37</sup> que mejoraron luego del descenso de la dosis de cinacalcet. El mayor tiempo de uso publicado es de tres años, con buena respuesta.<sup>25-37</sup> Se desconocen complicaciones a largo plazo y pérdida de efecto de la medicación.

Por lo expuesto, acorde con estas publicaciones y la experiencia en la paciente aquí presentada, el cinacalcet podría sugerirse como la primera opción terapéutica en pacientes con HHF 1 o 3 e hipercalcemia sintomática. Los pacientes tienen significativa mejoría del cuadro desde el inicio del tratamiento, algunos de ellos con reacciones adversas que fueron revertidas tras el descenso de la dosis de cinacalcet.<sup>32,37</sup>

## Conclusión

Se destaca la variabilidad de la presentación fenotípica y genotípica en los pacientes con HHF.

Esta entidad se sospecha por la presencia de hipercalcemia con PTH anormalmente elevada e hipocalciuria expresada por la relación clearance de calcio/clearance de creatinina < 0,01 y se debe diferenciar de otras entidades como el HPT primario asintomático, el HPT familiar aislado y el HPT neonatal de forma leve.

La paciente aquí presentada tenía manifestaciones atípicas de HHF 1 (hipercalcemia elevada, hiperplasia quística de la glándula paratiroides). No se resolvió su cuadro clínico con la cirugía. El tratamiento con cinacalcet mejoró su sintomatología inespecífica y descendió la calcemia.

La indicación quirúrgica no se aconseja como tratamiento, excepto en casos especiales; sin embargo, en la actualidad, el uso de cinacalcet es eficaz en pacientes sintomáticos y se propone como primera opción.

Ampliar el conocimiento sobre esta entidad poco común es importante a nivel asistencial



y de investigación. Dada la escasa frecuencia de la enfermedad, proponemos establecer bases de registros de pacientes, para que el aporte recíproco permita esclarecer zonas oscuras de esta patología.

**Conflictos de interés:** los autores declaran no tener conflictos de interés.

Se obtuvo el consentimiento escrito de la paciente quien autoriza la publicación.

Recibido: febrero 2017.

Aceptado: abril 2017.

### Referencias

1. Arnold A, Marx S J. Familial Primary Hyperparathyroidism (Including MEN, FHH, and HPT-JT). In: Clifford Rosen (ed). Primer on the Metabolic Bone Diseases and Disorders of Mineral Metabolism. 8th edition. Iowa: Wiley-Blackwell; 2013. pp. 553-61.
2. Canadian Genetic Diseases Network. CASRdb - Calcium Sensing Receptor Database. Calcium-Sensing Receptor; (2003 DeBelle-CASRdb) CASR mutations at <http://www.casrdb.mcgill.ca>. (acceso diciembre 2016)
3. Hannan FM, Nesbit MA, Zhang C, et al. Identification of 70 calcium-sensing receptor mutations in hyper- and hypo-calcaemic patients: evidence for clustering of extracellular domain mutations at calcium-binding sites. *Hum Mol Genet* 2012; 21:2768-78.
4. Hendy GN, D'Souza-Li L, Yang B, Canaff L. Mutations of the calcium-sensing receptor (CASR) in familial hypocalciuric hypercalcemia, neonatal severe hyperparathyroidism, and autosomal dominant hypocalcemia. *Hum Mutat* 2000; 16:281-96.
5. Hovden S, Rejnmark L, Ladefoged SA, Nissen PH. AP2S1 and GNA11 mutations – not a common cause of familial hypocalciuric hypercalcemia. *Eur J Endocrinol* 2017; 176:177-85.
6. Nesbit MA, Hannan FM, Howles SA, et al. Mutations in AP2S1 cause familial hypocalciuric hypercalcemia type 3. *Nat Genet* 2012; 45:93-7.
7. Vargas-Poussou R, Mansour-Hendili L, Baron S, et al. Familial hypocalciuric hypercalcemia types 1 and 3 and primary hyperparathyroidism: similarities and differences. *J Clin Endocrinol Metab* 2016; 101:2015-3442.
8. Brown E. Disorders of the calcium-sensing receptor: Familia hypocalciuric hypercalcemia and autosomal dominant hypocalcemia. In: Rosen C, Mulder J (editors). Up-To-Date Wolters Kluwer. pp. 1-19 (accessed on may 2017).
9. Sensipar® (cinacalcet) tablets. U.S. prescribing information. (Amgen Inc. 2008) [http://www.sensipar.com/professional/pdf/sensipar\\_pi.pdf](http://www.sensipar.com/professional/pdf/sensipar_pi.pdf).
10. Mayr B, Schnabel D, Dörr HG, Schöfl C. Genetics in Endocrinology: Gain and loss of function mutations of the calcium-sensing receptor and associated proteins: current treatment concepts. *Eur J Endocrinol* 2016; 174:R189-R208.
11. Alon US, Van de Voorde RG. Beneficial effect of cinacalcet in a child with familial hypocalciuric hypercalcemia. *Pediatr Nephrol* 2010; 25:1747-50.
12. Tundidor Rengel D, Torres Grajales JL, Oriola J, Ferrer J, Webb S M. Cinacalcet en el manejo de hipercalcemia secundaria a mutación en el receptor sensor del calcio. *Endocrinol Nutr* 2013; 60:40-1.
13. Marcocci C, Chanson P, Shoback D, et al. Cinacalcet reduces serum calcium concentrations in patients with intractable primary hyperparathyroidism. *J Clin Endocrinol Metab* 2009; 94:2766-72.
14. Jensen A, Bräuner-Osborne H. Allosteric



- modulation of the calcium sensing receptor. *Curr Neuropharmacol* 2007; 5:180-6.
15. Christensen SE, Nissen PH, Vestergaard P, Mosekilde L. Familial hypocalciuric hypercalcaemia: a review. *Curr Opin Endocrinol Diabetes Obes.* 2011; 18:359-70.
  16. Christensen SE, Nissen PH, Vestergaard P, et al. Discriminative power of three indices of renal calcium excretion for the distinction between familial hypocalciuric hypercalcaemia and primary hyperparathyroidism: a follow-up study on methods. *Clin Endocrinol* 2008; 69:713-20.
  17. Warner J, Epstein M, Sweet A, et al. Genetic testing in familial isolated hyperparathyroidism: unexpected results and their implications. *J Med Genet* 2004; 41:155-60.
  18. Pearce S, Trump D, Wooding C, et al. Calcium sensing Receptor mutations in Familial Bening Hypercalcemia and Neonatal Hyperparathyroidism. *J Clin Invest* 1995; 96:2683-92.
  19. Frank-Raue K, Leidig-Bruckner G, Haag C, et al. Inactivating calcium-sensing receptor mutations in patients with primary hyperparathyroidism *Clin Endocrinol (Oxf)* 2011; 75:50-5.
  20. Bai M, Pearce SH, Kifor O, et al. In vivo and in vitro characterization of neonatal hyperparathyroidism resulting from a de novo, heterozygous mutation in the Ca<sup>2+</sup>-sensing receptor gene: normal maternal calcium homeostasis as a cause of secondary hyperparathyroidism in familial benign hypocalciuric hypercalcemia. *J Clin Invest* 1997; 99:88-96.
  21. Forde HE, Hill AD, Smith D. Parathyroid adenoma in a patient with familial hypocalciuric hypercalcaemia. *BMJ Case Rep* Published online, 2014 Oct 15; doi: 10.1136/bcr-2014-206473.
  22. Brachet C, Boros E, Tenoutasse S, et al. Association of parathyroid adenoma and familial hypocalciuric hypercalcaemia in a teenager. *Eur J Endocrinol* 2009; 161:207-10.
  23. Law WM Jr, Carney JA, Heath H 3rd. Parathyroid glands in familial benign hypercalcemia (familial hypocalciuric hypercalcemia). *Am J Med* 1984; 76:1021-6.
  24. Sarli M, Fradinger E, Zanchetta J. Hypocalciuric hypercalcemia due to de novo mutation of the calcium sensing receptor. *Medicina (B Aires)* 2004; 64:337-9.
  25. Festen-Spanjer B, Haring CM, Koster JB, Mudde AH. Correction of hypercalcaemia by cinacalcet in familial hypocalciuric hypercalcaemia. *Clin Endocrinol* 2008; 68:324-25.
  26. Rasmussen AQ, Jorgensen NR, Schwarz P. Clinical and biochemical outcomes of cinacalcet treatment of familial hypocalciuric hypercalcemia: a case series. *J Med Case Rep* 2011; 5:564.
  27. Scharla SH, Lempert UG. Coincidence of familial hypocalciuric hypercalcemia and parathyroid adenoma: therapeutic effect of cinacalcet. In 52 Symposium der Deutschen Gesellschaft für Endokrinologie(DGE). Gießen, Germany, 2009.
  28. Alon US, Van de Voorde RG. Beneficial effect of cinacalcet in a child with familial hypocalciuric hypercalcemia. *Pediatr Nephrol* 2010; 25:1747-50.
  29. Gunganah K, Grossman A, Druce M. Recurrent pancreatitis in a patient with familial hypocalciuric hypercalcaemia treated successfully with cinacalcet. *Endocrinol Diabetes Metab Case Rep.* 2014; 14005 Doi: 10.1530/EDM-14-0050.
  30. Letz S, Elbelt U, Strasburger CJ, et al. CaST mutants disrupting the disulfide bond between C582 and C568 in the cysteine-rich domain of the CaSR do not act as dominant negative mutants. *Exp Clin Endocr Diab* 2014; 122:P038.
  31. Timmers HJ, Karperien M, Hamdy NA, de Boer H, Hermus AR. Normalization of serum calcium by cinacalcet in a patient with hypercalcaemia due to a de novo inactivating mutation of the calcium-sensing receptor. *J Intern Med* 2016; 260:177-82.
  32. Mastromatteo E, Lamacchia O, Campo MR, et al. A novel mutation in calcium-sensing receptor gene associated to hypercalcemia and hypercalciuria. *BMC Endocr Disord* 2014; 14:81.

33. Howles SA, Hannan FM, Babinsky VN, et al. Cinacalcet is an Effective Therapy for Familial Hypocalciuric Hypercalcemia Type 3 (FHH3) Caused By AP2S1 Mutations. In ENDO 2015 –The Endocrine Society’s 97th Annual Meeting –Signaling, pp Poster Board SAT-293. San Diego, CA; 2015. pp. 290-309.
34. Tenhola S, Hendy GN, Valta H, et al. Cinacalcet treatment in an adolescent with concurrent 22q11.2 deletion syndrome and FHH3 caused by AP2S1 mutation. *J Clin Endocrinol Metab* 2015; 100:2515-8.
35. Reh CM, Hendy GN, Cole DE, Jeandron DD. Neonatal hyperparathyroidism with a heterozygous calcium-sensing receptor (CASR) R185Q mutation: clinical benefit from cinacalcet. *J Clin Endocrinol Metab* 2011; 96:E707-E712.
36. Fisher MM, Cabrera SM, Imel EA. Successful treatment of neonatal severe hyperparathyroidism with cinacalcet in two patients. *Endocrinol Diabetes Metab Case Rep* 2015; 15:00-40.
37. Gannon AW, Monk HM, Levine MA. Cinacalcet monotherapy in neonatal severe hyperparathyroidism: a case study and review. *J Clin Endocrinol Metab* 2014; 99:7-11.